

"VELES"

Animal: Dog, Golden Retriever.
No.: 900085000167307

Odessa, Levanevskogo str. 5
Animal Health Center
Ветеринарна лікарня
VELES
"Велес"
тел. +38 (048) 760 12 79
e-mail: zooveles@yandex.ua



Exam Date: 19/10/2022
Equipment Used: MINDRAY Z6Vet

*Tranin
Open Sky*

Cardiology-Page 1

2D Measurements

Dimensions

LA/Ao(2D)

LA Diam: 2.74cm

Ao Diam: 1.99cm

LA/Ao: 1.38

M Measurements

Ventricle Volume

Teichholz(M)

IVSd: 0.88cm

LVIDd: 4.76cm

LVPWd: 0.95cm

IVSs: 1.03cm

LVIDs: 2.64cm

LVPWs: 1.17cm

EDV(Teich): 105.57ml

ESV(Teich): 25.50ml

SV(Teich): 80.07ml

EF(Teich): 75.85%

FS(Teich): 44.62%

Doppler Measurements

Mitral Valve

MV E Vel: 80.49cm/s

MV E PG: 2.59mmHg

MV A Vel: 47.22cm/s

MV A PG: 0.89mmHg

MV E/A: 1.70

IVRT: 0.048s

Aortic

ВЕТЕРИНАРНАЯ КЛИНИКА
"ВЕЛЕС"
ОДЕССА ЛЕВАНЕВСКОГО
3 (048) 7691279

Animal Health Center «Veles»

Levanevskogo 5, Odessa, 65038, Ukraine
tel. +38-048-7601272, lic. # АД 036118

Сведения о животном

Pet Information

имя name	Трамін Open Sky	владелец owner	Ишан Олена
порода breed	golden retriever	микрочип microchip	980085000167307
пол sex	female	тату tattoo	-
дата рождения date of birth	10.10.2021	родословная pedigree	УКУ.0567246

Заключение о состоянии глаз собаки

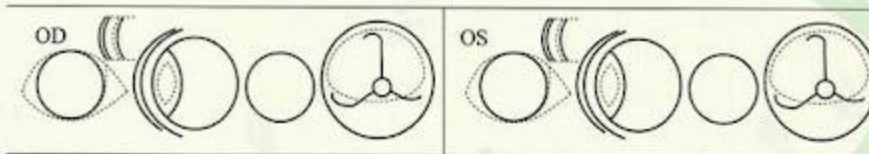
Certificate of eye examination

« 12 » 10 2021

Conclusion is valid for 12 months

Methods

- direct ophthalmoscope fundus camera
 indirect ophthalmoscope tonometry
 gonioscope others



	palpebrae	eye ball	cornea	iris	lens	vitreo	fundus
normal	<input checked="" type="checkbox"/>	<input checked="" type="checkbox"/>	<input checked="" type="checkbox"/>	<input checked="" type="checkbox"/>	<input checked="" type="checkbox"/>	<input checked="" type="checkbox"/>	<input checked="" type="checkbox"/>
pathology	<input type="checkbox"/>	<input type="checkbox"/>	<input type="checkbox"/>	<input type="checkbox"/>	<input type="checkbox"/>	<input type="checkbox"/>	<input type="checkbox"/>
tests	<input type="checkbox"/>	<input type="checkbox"/>	<input type="checkbox"/>	<input type="checkbox"/>	<input type="checkbox"/>	<input type="checkbox"/>	<input type="checkbox"/>

Conclusion

Animal is

health

unproved health

not health

Clinical signs of ophthalmic pathology:

normal	unproved	pathology
<input checked="" type="checkbox"/> mycrophthalm	<input type="checkbox"/>	<input type="checkbox"/>
<input checked="" type="checkbox"/> palpebrae's aplasia (coloboma)	<input type="checkbox"/>	<input type="checkbox"/>
<input checked="" type="checkbox"/> atrezia lacrimal punctum	<input type="checkbox"/>	<input type="checkbox"/>
<input checked="" type="checkbox"/> pupilar membrana (perseverens)	<input type="checkbox"/>	<input type="checkbox"/>
<input checked="" type="checkbox"/> glaucoma	<input type="checkbox"/>	<input type="checkbox"/>
<input checked="" type="checkbox"/> entropion	<input type="checkbox"/>	<input type="checkbox"/>
<input checked="" type="checkbox"/> ectropion	<input type="checkbox"/>	<input type="checkbox"/>

normal	unproved	pathology
<input checked="" type="checkbox"/> trichiasis	<input type="checkbox"/>	<input type="checkbox"/>
<input checked="" type="checkbox"/> districhiasis	<input type="checkbox"/>	<input type="checkbox"/>
<input checked="" type="checkbox"/> corneal dystrophy	<input type="checkbox"/>	<input type="checkbox"/>
<input checked="" type="checkbox"/> cataracta	<input type="checkbox"/>	<input type="checkbox"/>
<input checked="" type="checkbox"/> lens luxation	<input type="checkbox"/>	<input type="checkbox"/>
<input checked="" type="checkbox"/> pigment retinal atrophy	<input type="checkbox"/>	<input type="checkbox"/>
<input checked="" type="checkbox"/> retinal detachment	<input type="checkbox"/>	<input type="checkbox"/>
<input checked="" type="checkbox"/> nervus opticus atrophy	<input type="checkbox"/>	<input type="checkbox"/>

PHd, MD ophthalmology

Head of Animal health center, VD

ВЕТЕРИНАРНАЯ КЛИНИКА
"ВЕЛЕС"
ОДЕССА ЛЕВАНЕВСКОГО
3 (048) 7691279

Dina Tereschenko

Roman Oleksenko



Animal: Dog Golden Retriever
 No.: 000085003167307
 Exam Date: 19/10/2022

Veterinarian Health Center
 Veterinarian: Dr. Veles
 "Bosac"
 "Bosac"

Cardiology-Page 2

AV Vmax: 81.57cm/s

AV Pmax: 2.66mmHg

Pulmonary Artery:

MPA Vmax: 96.57cm/s

MPA Pmax: 3.73mmHg

TDI Measurements

MVE/A

MVE Vel: 89.49cm/s

*Tramón
Open Sky*

Comments:

The cavity of the left ventricle is not extended
 Mitral valve: not changed. Regurgitation: none
 Diastolic function of the myocardium of the left ventricle is not broken.
 Violation of local contractility of the left ventricle: no
 Aortic valve: the leaf is not sealed. The amplitude discoloration: normal
 Regurgitation: none. Aorta 19.9 mm, Left atrium 27.4 mm
 IVS: not thickened; Posterior wall LV: not thickened;
 The cavity of the right ventricle is not extended. Tricuspid valve: not changed.
 Regurgitation: none
 Valve LA: not changed. Regurgitation: none. Pulmonary artery: not expanded;
 Doppler echocardiography: pathological threads
 VSD: no. TSD: no
 Pericardial fluid: no
 Conclusion: Heart shaped correctly. The valve apparatus is not changed. Violations of General and
 intracardiac hemodynamics is not revealed.

Signature(Real):

[Handwritten Signature]
 7801279 "BENECH"
 "BENECH"
 400 ORENCOHO PR

Date Signed: 19.10.2022.

7801279 "BENECH"
 "BENECH"
 400 ORENCOHO PR



UNIUNEA CHINOLOGICĂ DIN MOLDOVA
КИНОЛОГИЧЕСКИЙ СОЮЗ МОЛДОВЫ
KENNEL UNION OF MOLDOVA



CAMPIONUL JUNIOR AL MOLDOVEI

JUNIOR CHAMPION OF MOLDOVA **CERTIFICAT** ЮНЫЙ ЧЕМПИОН МОЛДОВЫ

GOLDEN RETRIEVER

TRAMIN OPEN SKY

UKU.0567246

USHAN OLENA

31.10.2022

DATA

VICEPRESIDENT

* Romanova O.

Сведения о животном

Pet Information

имя name	Трампи Open Sky	владелец owner	Ushan Olena
порода breed	golden retriever	микрочип microchip	9C0085000167307
пол sex	female	тату tattoo	—
дата рождения date of birth	10.10.2021	родословная pedigree	УКУ 0567246

Заключение о состоянии тазобедренных суставов собаки

Hips dysplasia description

	левый left	правый right
1 Угол Норберга Norberg angle	108°	107°
2 Индекс внедрения головки бедра во впадину Index of introduction of the femoral head into the acetabulum	<input checked="" type="checkbox"/> ≥50% <input type="checkbox"/> <50%	<input checked="" type="checkbox"/> ≥50% <input type="checkbox"/> <50%
3 Форма передненаружного края вертлужной впадины The shape of the anterior outer edge of the acetabulum	<input checked="" type="checkbox"/> острый / sharp <input type="checkbox"/> закругленный / rounded	<input checked="" type="checkbox"/> острый / sharp <input type="checkbox"/> закругленный / rounded
4 Тангенциальный угол Tangential angle	<input checked="" type="checkbox"/> отрицательный / negative <input type="checkbox"/> горизонтальный / horizontal <input type="checkbox"/> положительный / positive	<input checked="" type="checkbox"/> отрицательный / negative <input type="checkbox"/> горизонтальный / horizontal <input type="checkbox"/> положительный / positive
5 Состояние замыкательной пластины свода вертлужной впадины Condition of endplate vault of the acetabulum	<input checked="" type="checkbox"/> норма / norm <input type="checkbox"/> равномерно утолщена / uniformly thickened <input type="checkbox"/> медиально редуцирована / medially reduced	<input checked="" type="checkbox"/> норма / norm <input type="checkbox"/> равномерно утолщена / uniformly thickened <input type="checkbox"/> медиально редуцирована / medially reduced
6 Головка бедра The femoral head	<input checked="" type="checkbox"/> круглая / round <input type="checkbox"/> грибовидная / mushroom-shaped <input type="checkbox"/> угловатая / angulate <input type="checkbox"/> уплощенная / flatten	<input checked="" type="checkbox"/> круглая / round <input type="checkbox"/> грибовидная / mushroom-shaped <input type="checkbox"/> угловатая / angulate <input type="checkbox"/> уплощенная / flatten
7 Экзостозы на шейке бедра Femoral neck exostosis	<input checked="" type="checkbox"/> нет / no <input type="checkbox"/> да / yes	<input checked="" type="checkbox"/> нет / no <input type="checkbox"/> да / yes
Вывод Conclusion	HD A B C D E	A B C D E

Заключение о состоянии локтевых суставов собаки

Elbow dysplasia description

	левый left	правый right
1 Наличие остеофитов The presence of osteophytes	<input checked="" type="checkbox"/> нет / no <input type="checkbox"/> 2-5 мм / 2-5 mm <input type="checkbox"/> > 5 мм / > 5 mm	<input checked="" type="checkbox"/> нет / no <input type="checkbox"/> 2-5 мм / 2-5 mm <input type="checkbox"/> > 5 мм / > 5 mm
2 Ступенька между локтевой и лучевой костями Step between the ulna and radius bones	<input checked="" type="checkbox"/> отсутствует / not present <input type="checkbox"/> < 2 мм / < 2 mm <input type="checkbox"/> 2-5 мм / 2-5 mm <input type="checkbox"/> > 5 мм / > 5 mm	<input checked="" type="checkbox"/> отсутствует / not present <input type="checkbox"/> < 2 мм / < 2 mm <input type="checkbox"/> 2-5 мм / 2-5 mm <input type="checkbox"/> > 5 мм / > 5 mm
3 Трабекулярный контур The trabecular contour	<input checked="" type="checkbox"/> четко виден / clearly visible <input type="checkbox"/> просматривается / slightly visible <input type="checkbox"/> не виден / not visible	<input checked="" type="checkbox"/> четко виден / clearly visible <input type="checkbox"/> просматривается / slightly visible <input type="checkbox"/> не виден / not visible
4 Признаки первичного поражения сустава Signs of primary joint disease (FCP, OCD, UAP)	<input checked="" type="checkbox"/> нет / no <input type="checkbox"/> да / yes	<input checked="" type="checkbox"/> нет / no <input type="checkbox"/> да / yes
Вывод Conclusion	ED 0 1 2 3	0 1 2 3

12 10 20 27

e-mail: hotline@uku.com.ua




UKRAINIAN KENNEL UNION CERTIFIED PEDIGREE



http://www.uku.com.ua

Name Кличка	TRAMIN OPEN SKY			No Pedigree № Подороду	UKU.0567246		Mark / Caspo Чип / Чип	900085000167307	
Breed Порода	GOLDEN RETRIEVER			Sex Стать	FEMALE		Date of birth Народження	10.10.2021	
				Color Колір	GOLD		Kennel Name Завод	TRAMIN	
Breeder Заводчик	USHAN OLENA			Address Адреса	HORIKHOVA №20 ODESA, UKRAINE 65038		Owner Власник	USHAN OLENA	
				Address Адреса	HORIKHOVA №20 ODESA, UKRAINE 65038				



Я, Shimankina Natalia відповідально за Премію книгу КСУ, засвідчую, що вся інформація є точною та достовірною
the guardian of the Ukrainian dogs stud book, certify that here above information is correct and reliable.

06.09.2022
Дата видання



278408